저작 연하의 과정을 연습한 후에도 저작시에는 다음의 사항을 잘 지켜주도록 지도한다.

〈저작지도〉
1. 한입은 입술을 다물 수 있는 양으로
2. 자세를 바르게 하고 먹도록
3. 한 입 삼킬 때까지 입술을 벌리지 않는다
4. 비호흡 유지(식사 전에 코 풀고 먹도록)
5. 대구치로 잘 저작하도록 한다. (혀의 움직임이 활발해짐)

〈비정상적인 저작 패턴〉
1. 저작 부위가 전방
2. 혀는 구강의 전방에서 활발하지 않게 움직임
3. 입 만으로 짭짭 소리 내며 저작
4. 식괴를 혓바닥 위로 올리는 혀의 측방부의 힘이 약함
5. 구순, 뺨, 이부를 강하게 수축시키며 식괴를 모음
6. 혀 전방부가 입술과 접촉

좌우로 균형 있게 저작하는 것도 상당히 중요한데 비대칭이 있는 환자의 경우 대부분 편측으로 저작하는 습관을 가지고 있는 경우가 흔히 있다. 스크류를 사용하여 비대칭을 조절할 수도 있지만 환자가 가지고 있는 저작하는 습관의 조절과 함께 교정치료를 통해서도 교합평면의 canting을 포함한 비대칭의 개선을 할 수 있으며, 환자가 자신의 습관을 인식하고 노력하는 것에 의해서 이후 유지관리에도 도움이 된다.

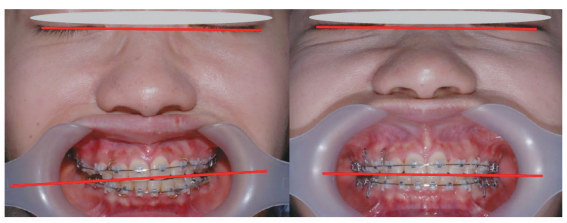

그림 8. 좌–레벨링이 끝나서 canting이 드러남, 우–좌우 저작지도를 통해서 대칭성이 회복

MFT라 하여 접근하기 어려운 것이 아니라 일상생활에서 조금만 신경을 써도 좋은 구강습관을 들일 수 있다. 예를 들어, 집에서 쉽게 할 수 있는 MFT로는 양치질을 하고 입안을 헹굴 때 입술을 부풀렸다 오므렸다 하는 방법이다. 의외로 양치를 할 때 입술을 움직이지 않고 고개를 흔들면서 입을 헹구는 경우가 많이 있다. 입술을 다물고 입을 헹구는 것에 의해서 입술을 다무는 힘이 길러지고, 파, 바, 마 등의 양순음의 발음을 좋게 할 수 있다.

머리를 뒤로 제치고 가글하는 것에 의해서 연구개의 움직임이 좋아지고, 설근부를 내리는 힘이 길러지게 된다. 또한, 머리를 뒤로 젖히고 가글하면서 코로 호흡하는 것에 의해서 비호흡이 촉진될 수 있다. 가, 카 등의 연구개음의 개선에도 도움이 된다.

집에서 식사를 할 때에도 간단한 것만 지켜주면 바른 저작을 유도할 수 있다. 우선 자세를 바르게 하고 식사를 하는 것이 좋다. 목을 바르게 세우고 식사를 하도록 하며, 한 입 넣으면 어금니로 씹도록 하며 좌우 한쪽으로 치우치게 씹는 것이 아니라 좌우 골고루 씹도록 하는 것이 중요하다.

〈발음〉

발음 시에 혀가 상·하악 전치 사이에 껴 들어가는 상태로 특히 "사,시,스,세,소,타,치,츠,테,토 발음시에 혀가 상·하 전치로 돌출되는 치간음화 구음이 있는 경우가 있다.

a.말을 할 때 혀가 상하치아 사이에 개재되는 것이 늘 보이는 환자

b.초진시 구강내 사진

c.발음상의 문제를 가지고 있기 때문에 치료가 점점 진행이 되어도 오버젯이 잘 줄어들지 않는다.

그림 9. 발음을 할 때 마다 혀가 상·하악 전치 사이에 개제되는 오래된 습관을 가지고 있는 환자로 말하는 중간 마다 혀가 나오는 특징을 보인다. 교정치료 중 좀처럼 오버젯이 줄지 않고, 교합이 안정되지 않는 현상을 보이고 있다.

교정치료의 치료기간을 단축시키고, 장기 안정성을 위해서 환자가 늘 하고 있는 저작, 연하, 발음 등의 습관에 대한 섬세한 관찰이 필요하고 가지고 있는 습관을 잘 조절하도록 해야 한다.

발음 레슨 시작 시기는 트랩 및 써킹의 움직임이 습득되고 혀의 전방 및 측방을 구개에 닿게 하는 근력이 길러진 후에 발음 연습을 하는 것이 좋다. 혀의 움직임이 어느 정도 조절이 된 후에는 바른 발음을 하기 위한 위치에 대한 인식을 하며 음레벨에서 바르게 연습을 하고, 익숙해지면 단어, 문장 순으로 천천히 또박또박 발음하는 연습을 하도록 한다.

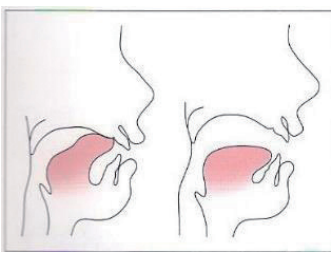

a. 바른 "타"발음 시의 혀의 움직임

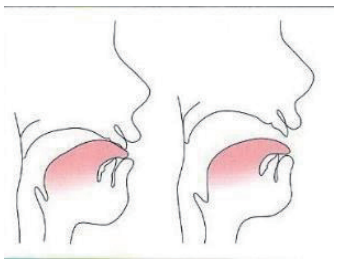

b. 잘못된 "타"발음. 상·하 치아 사이로 혀끝을 내밀어 발음한다.

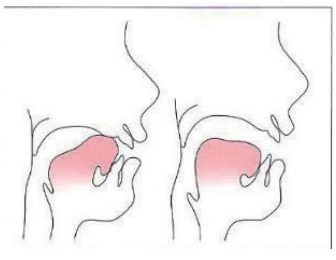

c. 잘못된 "타"발음. 혀끝을 하악전치 설측에 대고 혀 중앙 부분을 구개에 들어 올려 발음한다.

그림 10. "타"발음 시의 바른 혀의 움직임(a)과 잘못된 혀의 움직임(b, c)

〈임상적 응용〉

중국에서 4년째 치료를 받고 있는데 좋아지지 않는다며 내원한 환자로 구치부의 오버젯이 불충분한 문제를 보이고 있었다. 교정치료를 받는 4년 동안 상악 확장을 할 수 있는 교정장치(RME, Quadhelix, 등)의 대부분을 사용하였다고 하였지만, 구치부 오버젯이 불충분하였다. 항상 혀를 밑으로 내리고 있는 습관에 의한 것으로 판단되어, 환자에게 좋은 혀의 위치 대해 설명하고 대구치 폭경을 조절하면서 써킹스왈로를 보조적으로 하도록 지시하였다. 치료후에 구치부 오버젯이 안정된 양상을 보이고 있었고, 늘 혀를 구개에 붙이는 습관으로 인해서 목선이 슬림해진 양상을 관찰할 수 있었다.

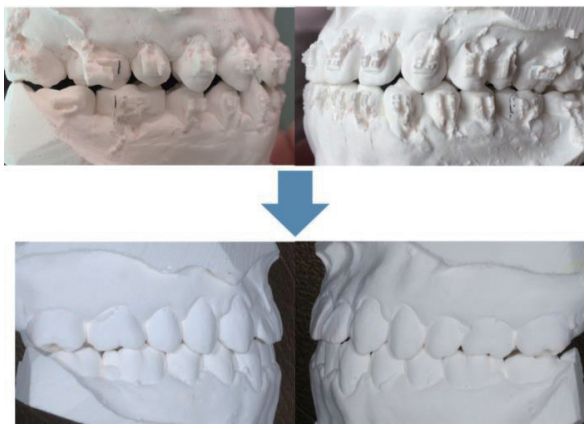

그림 11–a. 4년간 중국에서 교정치료를 받은 환자의 초진시 구강내 측면모형(상) – 구치부 오버젯이 불충분한 소견을 보이고 있다. 치료후의 구강내 측면모형(하)은 MFT로 인해 안정된 구치부을 형성할 수 있었다.

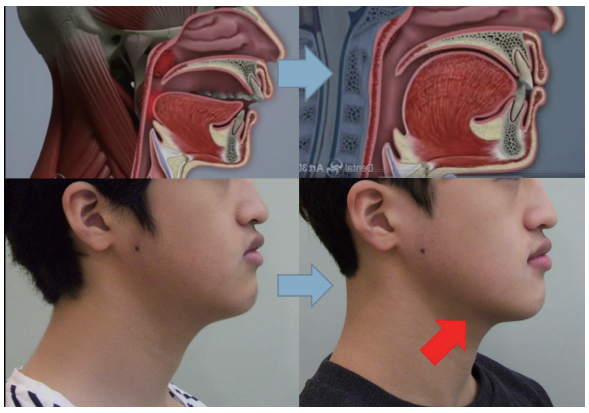

그림 11–b. 환자의 측모비교로 혀가 좋은 위치로 올라감에 따라서 목선이 슬림해진 양상을 관찰할 수 있다.

다음호에는 호흡, 자세, 습관의 MFT에 대해 설명하겠다.

이은희 원장
· 바른해치과의원
· 단국대학교 치과대학 졸업
· 일본 Tsurumi 대학 교정과 수련 및 박사취득
· 분당제생병원 교정과 과장
· 이대목동병원 교정과 외래부교수
· 대한치과교정학회 인정의 및 학술위원
· 한국임상교정치과의사회(KSO) 정회원 및 학술위원
· 한국구강근기능연구회 회장

역서 · Muscle Wins! 의 교정치과임상 (곤도 에츠코 저)2007 대한나래출판
· 치아는 움직인다 (히라시다 아야오, 야마모토 테리코 저) 2009 군자출판사
· MFT의 실제 (다카하시 오사무, 다카하시 미야코 저) 2014 대한나래출판