Sander III를 이용한 기능성 III급 부정교합의 치료

1. 정영목 성장기 III급 부정교합 환자에서 Inverted Labial Bow Type Active Plate의 임상적 적용
2. 윤달선 Sander III를 이용한 기능성 III급 부정교합의 치료
3. 황동현 악정형 장치를 이용한 골격성 III급 부정교합의 치료
4. 이경훈 골격성 III 급 성장기 환자에서 SAS(Skeletal Anchorage System)을 이용한 상악골 전방견인술
5. 이지현 FR III를 이용한 성장기 아동의 반대교합 치료
6. 송근수 Activator를 이용한 성장기 II급 환자의 악정형치료
7. 이종현 Herbst 장치를 이용한 성장기 II급 환자의 악정형치료

전치부 반대교합을 동반한 III급 부정교합의 경우, 치료시기를 놓치게 되면 선택할 수 있는 치료옵션이 상당히 제한되기 때문에 이른 시기에 치료하는 것을 추천합니다. 하지만 1차 치료 이후에 반대교합이 재발하거나 성장 완료 후 악교정수술이 필요한 경우도 있어 많은 치과의사들이 조기치료를 주저하는 부정교합이기도 합니다.

성장기 III급 부정교합은 상악의 열성장, 하악의 과성장 혹은 이 두가지의 조합으로 나타나는 골격성 III급 부정교합과 전치부 교합간섭으로 인해 하악이 전방위치되어 발생하는 기능성 III급 부정교합으로 분류할 수 있습니다. 하악골의 성장은 키의 성장이 완료된 이후에도 이루어지기 때문에 하악골 과성장이 동반된 III급 부정교합은 성장이 완료된 이후 치료를 하는 것이 일반적입니다. 하지만 상악열성장으로 인한 III급 부정교합이나 기능성 III급 부정교합의 경우 치료예후가 양호하고 단기간의 치료만으로도 큰 치료효과를 얻을 수 있기에 조기에 치료하는 것이 적합합니다.

이번 호에서는 기능성 III급 부정교합과 미약한 상악열성장을 지닌 III급 부정교합 환자의 치료에 사용할 수 있는 Sander III 장치를 소개하도록 하겠습니다.

기능성 III급 부정교합 (Pseudo Class III, Functional Class III)

기능성 III급 부정교합은 상하악 전치의 형태 이상 혹은 전치부 교합간섭의 원인으로 하악이 전방위치되어 발생한 III급 부정교합을 의미합니다. 주로 유치열기와 혼합치열기에서 나타나는데, 8세에서 12세까지에서 나타나는 전치부 반대교합의 60~70%는 기능성 III급 부정교합으로 분류 할 수 있다는 연구결과도 있습니다. 기능성 III급 부정교합은 골격성 III급 부정교합과는 다른 특징을 보입니다. 기능성 III급 부정교합에서는 전치의 교합간섭 혹은 마모현상이 관찰될 수 있으며, 하악 전치는 순측경사, 상악전치는 설측경사되어 있는 경우가 많습니다. 반대로, 골격성 III급 부정교합에서는 하악전치는 설측경사, 상악전치는 순측경사되는 보상현상이 나타납니다. 또한 기능성 III급 부정교합에서는 하악을 중심위(centric relation)로 위치시켰을 때 전치부 교합관계가 edge bite까지 개선되는 것이 관찰되기도 합니다.

기능성 III급 부정교합은 치료 예후가 양호하기 때문에 골격성 III급 부정교합과 감별하는 것이 중요합니다. 하지만 성장기 III급 부정교합 환자에서 두가지 원인이 혼재되어 있는 경우도 많으므로 진단 시 유의해야 합니다.

기능성 III급 부정교합의 치료

기능성 III급 부정교합의 치료는 하악 전방위치의 원인이 되는 전치부 교합간섭을 제거하는 것이 핵심입니다. 4개의 전치와 양측 제1대구치에 고정성 교정장치를 부착(2X4 mechanic)하여 치아를 배열하는 방법으로 간단하게 교합간섭을 제거할 수 있습니다. 하지만 2X4 mechanic만으로는 III급 부정교합의 악정형치료를 시행하기 어렵습니다. 이전 연재에 소개되었던 Inverted labial bow type active plate를 이용한 치료도 가능합니다. 이외에도 골격성 III급 부정교합의 치료방법인 facemask를 이용한 상악골 전방견인을 통해서 치료를 하기도 합니다.

Sander III (Class III double plate)

Sander III(Class III double plate)는 Franz Gunter Sander에 의해 개발된 장치로 상하악 두개의 active plate가 유도선에 의해 연결되어있는 형태입니다. 상하악의 active plate에는 필요에 따라 확장나사나 치아배열을 위한 finger spring도 추가할 수 있습니다 (그림 1). 상악장치의 유도선은 하악장치의 distalization screw 전방에서 접촉하게 제작되며 distalization screw를 활성화 시킬수록 하악에 후방력을, 상악에는 전방력을 가하게 됩니다 (그림 2).

그림 1 Sander III 장치

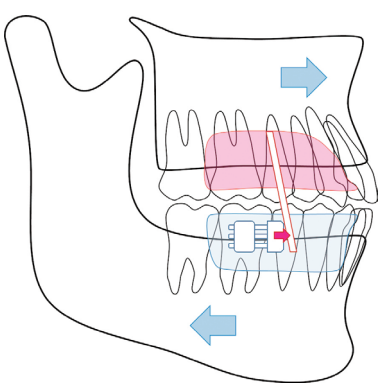

그림 2 하악장치의 distalization screw를 activation하면 상악 유도선을 전방으로 미는 힘을 발생시킵니다 (빨간 화살표). 결과적으로 상악은 전방으로 하악은 후방으로 악정형력을 받게 됩니다 (파란 화살표).

Sander의 연구에 따르면, Sander III 장치로 1년간 치료한 경우 평균적으로 1.2° 가량 SNA의 증가를 보였고, SNB는 거의 유지되었습니다. Sander는 이 장치를 만 9세이하의 환자에서 사용하는 것을 추천하였으며 하악의 과성장이 예상되는 경우에는 사용을 피하는 것이 좋다고 하였습니다.

Sander III 장치를 제작하기 위해서는 상하악모델과 구성교합이 필요합니다. 구성교합은 Cl III 액티베이터와 유사하게 하악을 최대 후방위 시켜 채득합니다. 구성교합의 형태는 이전 연재물의 그림 3을 참고하시면 큰 도움이 될 것으로 생각됩니다.

증례

'앞니가 반대로 물린다'는 주소로 내원한 9세 7개월의 남자환자입니다. 가족력으로 아버지께서 미약한 골격적 III급 부정교합을 보였습니다. 측모는 정상적인 안모를 보이나, 정면에서 보았을 때 좌측으로 하악골의 변위가 관찰됩니다 (그림 3). 구내소견으로 전치부 반대교합이 관찰되었고, #21-22 치아는 구개측경사를 보이고 #32-41 치아의 경우에는 순측경사가 두드러졌습니다. 다른치아보다 순측변위량이 많은 #41 치아에서는 치은퇴축도 관찰되었습니다 (그림 4). 하악을 중심위로 위치시켰을 때 edge bite까지 유도되었고 상하악 치아의 정중선변위도 개선되는 것이 관찰되었습니다 (그림 5).



그림 3 치료 전 구외사진

그림 4 치료 전 구내사진

그림 5 하악을 중심위로 위치 시켰을 때의 교합관계

측방두부계측방사선사진 분석에서는 미약한 상악골열성장이 관찰되었습니다 (그림 6).

파노라마영상에서는 특별한 이상은 관찰되지 않았습니다 (그림 7).

위의 검사결과를 바탕으로 전치부 배열이상으로 인한 기능성 III급 부정교합과 미약한 상악열성장을 동반한 골격성 III급 부정교합이 혼재된 경우로 진단하였습니다. 교합간섭의 제거와 악정형치료를 통한 전치부