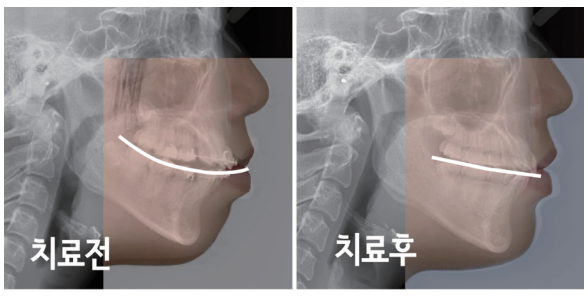

〈사진 77〉 치료 전후의 교합면의 비교

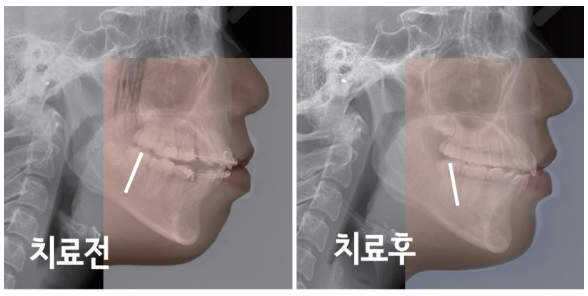

〈사진 78〉 치료 전후의 하악대구치의 치축의 비교

두 장의 사진은 치료전후의 교합면과 치축의 변화를 비교한 것입니다.

왼쪽의 치료전 상태에서는, 스피커브가 매우 컸습니다. 또한, 하악대구치가 전방경사를 이루고 있습니다.

오른쪽의 치료후의 사진에서는 교합평면이 평탄해지고, 하악대구치의 원심경사를 관찰할 수 있습니다.

전안면고경이 증가하지 않은 상태에서 이와 같은 변화는 하악의 반시계방향의 회전을 일으키게 합니다. 이로 인해서 안모의 개선이 이루어집니다.

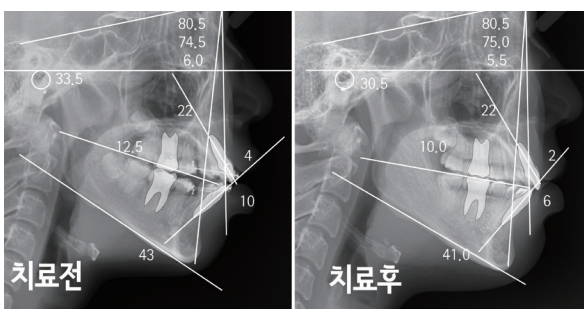

〈사진 79〉 치료 전후 세팔로 비교

치료 후의 안모가 변할 수 있었던 것은 하악의 반시계방향 회전, 하악전치의 직립, 상악전치의 후퇴가 있었기 때문입니다.

소실된 발치공극의 회복방법 – 상악대구치의 원심이동

재교정치료를 위해서 내원하는 환자들의 대부분 발치공극이 모두 소실되어 있습니다. 따라서 치료성패는 돌출입-무턱의 치료에 필요한 공극을 얻을 수 있느냐에 달려 있습니다.

과거에는 공극을 얻기 위해서는 발치 이외의 수단이 거의 없어서, 재교정치료를 위해서는 추가적인 소구치 발치를 해야 하는 경우가 있었습니다. 그러나, 최근에는 대구치의 원심이동을 일으킬 수 있는 plate가 개발이 되어 매우 유용하게 사용되고 있습니다.

다음의 사진은 현재 치료중인 환자의 사진입니다. 발치공극이 모두 소실되어 있는 경우라도, 우측의 사진처럼 소구치를 발치한 것과 같은 공극을 다시 얻을 수가 있습니다.

필자는 MCPA와 BOB을 주로 사용하여 상악대구치의 원심이동을 꾀하고 있습니다.

이 증례를 중심으로 공간을 모두 잃어버린 돌출입 무턱 재교정환자의 치료에 관해서 설명해 나가겠습니다.

〈사진 80〉 BOB 사용 후 얻어진 상악의 공극

하악치열에서의 공간의 판단

재교정치료 시에 상악을 후방으로 보낼 수 있다고 해서 돌출입이나 무턱의 재교정치료가 가능한 것은 아닙니다. 돌출입 무턱의 재교정치료를 위해서 필요한 하악치열의 조건은 다음과 같습니다.

1) 하악소구치가 발치되지 않은 경우 또는

2) 하악제3대구치가 정상으로 맹출되어 있는 경우 또는

3) 하악최후방구치 후방에 충분한 공극이 있는 경우입니다.

이러한 조건이 갖추어지지 않으면, 무턱이나 돌출입의 재교정치료는 매우 어렵습니다.

이 환자의 경우는 하악소구치도 발치 되어 있었고, 하악 제2대구치 후방에 공극은 없었지만, 하악전치가 전방경사가 많지 않았기 때문에 재교정치료를 시작했습니다.

〈사진 81〉 재교정치료 전 구강사진

공극이 전혀 없는 상태이고, 하악 제2대구치에는 장치가 부착되어 있지 않습니다.

재치료를 위해서는 진단에 따라 모든 장치를 새롭게 부착해야 합니다.

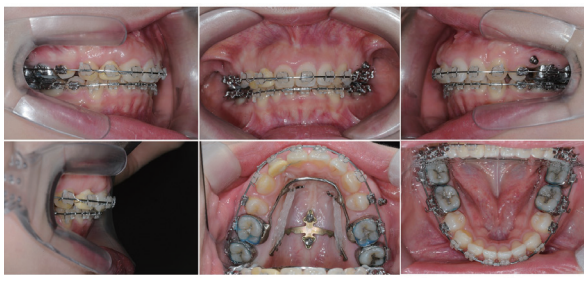
〈사진 82〉 상악측방치군 후방이동을 위한 BOB 설치 및 후방이동상태

BOB plate를 구개에 고정하여, 상악측방치군의 후방이동을 진행하고 있습니다. 그 사이에 하악전치의 후방직립을 위해서 class Ⅲ elastic을 사용합니다.

〈사진 83〉 상악전치 후방이동과 치근의 설측이동을 위한 torquing spring의 부착

상악에 충분한 공극이 확보되었으므로, 상악전치부의 후방견인을 합니다. 상악중절치들이 과도하게 직립이 되어 있으므로, torquing spring을 장착하여 치근의 설측이동을 도모합니다. 다음의 세팔로 사진에서 상하악 치아들의 수직적-수평적 변화를 볼 수 있습니다.

〈사진 84〉 치료 진행상태에 따른 상하악 치아들의 위치변화

가운데 세팔로는 BOB을 사용하여 상악구치를 후방이동시킨 후의 상태입니다. 상악대구치가 다량 후방이동되어, 교합관계가 1급을 넘어서서 개선되어 있고, 대구치들의 후방경사가 많이 보입니다.

오른쪽 세팔로에서는, 상악전치부의 후퇴에 따른 상악중절치의 치축이 변화를 볼 수 있습니다. 치근이 설측으로 많이 이동된 것을 볼 수 있습니다.

에필로그

교정치료는 건축을 하는 것과 많이 닮아 있다고 생각합니다. 설계도를 작성하고, 그것에 따라서 단계를 밟아 가면, 계획하였던 건축물이 탄생하는 것처럼, 교정치료도 진단에 따라 치료를 진행하면 원하는 결과를 얻을 수 있습니다.

치밀한 설계도일수록, 처음 계획했던 건축물이 나올 수 있는 것처럼, 교정진단도 마찬가지입니다.

교정치료를 시작하기 전에 도달될 목표를 시각화 하는 것이 중요합니다. 목표에 도달하기 위해서 적용하는 메카닉스가 재현가능할수록 목표도달이 용이해집니다.

LAS는 재현가능한 메카닉스를 위해서 anchorage를 정량화하고 있습니다. 그렇기 때문에, 메카닉스가 적용될 때, 그 결과를 예측하면서 치료를 진행하는 것이 가능합니다.

지면이 좁은 관계로 진단의 상세한 내용을 설명드리지 못했습니다. 부족한 부분은 유튜브를 통해서 계속 소개해 드리고자 계획하고 있습니다.

오성진 명예회장

· 서울대학교 치과대학 졸업
· 일본 오사카치과대학 교정학강좌 졸업
· Tweed International Foundation 수료
· 한국임상치과교정의사회 회장 역임
· 한국LAS 교정연구회 명예회장